Міністерство охорони здоров’я України
Національний фармацевтичний університет

СТАХОРСЬКА МАРИНА ОЛЕКСАНДРІВНА

УДК: 615.24:616.352

ФАРМАКОЛОГІЧНЕ ДОСЛІДЖЕННЯ КРЕМУ КОМБІНОВАНОГО СКЛАДУ ДЛЯ ЛІКУВАННЯ ПРОКТОЛОГІЧНИХ ЗАХВОРЮВАНЬ

14.03.05 – фармакологія

22 – охорона здоров’я

Автореферат
дисертації на здобуття наукового ступеня
кандидата медичних наук

Харків – 2020

Дисертацією є рукопис.

Робота виконана на кафедрі клінічної фармакології Інституту підвищення кваліфікації спеціалістів фармації Національного фармацевтичного університету МОЗ України, м. Харків.

Науковий керівник: доктор медичних наук, професор
ЗАЙЧЕНКО Ганна Володимирівна,
завідувач кафедри фармакології
Національний медичний університет
імені О. О. Богомольця МОЗ України (м. Київ)

Офіційні опоненти: доктор медичних наук, професор
ДЕВ'ЯТКІНА Тетяна Олексіївна,
професор кафедри експериментальної та клінічної фармакології з клінічною імунологією та алергологією
Українська медична стоматологічна академія МОЗ України (м. Полтава)

доктор медичних наук,
старший науковий співробітник
СЕРЕДИНСЬКА Наталія Миколаївна,
завідувач відділу фармакології ДУ «Інститут фармакології та токсикології НАМН України» (м. Київ)

Захист дисертації відбудеться « 9 » жовтня 2020 р. о 12^{00} годині на засіданні спеціалізованої вченої ради Д 64.605.03 при Національному фармацевтичному університеті за адресою: 61002, м. Харків, вул. Валентинівська, 4.

З дисертацією можна ознайомитися у бібліотеці Національного фармацевтичного університету (61168, м. Харків, вул. Валентинівська, 4).

Автореферат розісланий « 8 » вересня 2020 р.

Учений секретар
спеціалізованої вченої ради
д. фарм. н., професор К. Г. Щокіна

ЗАГАЛЬНА ХАРАКТЕРИСТИКА РОБОТИ

Обґрунтування вибору теми дослідження. Анальна тріщина (АТ) – це болісне проктологічне захворювання, яке виявляється у понад 2 % дорослого населення і найчастіше вражає пацієнтів обох статей молодого та середнього віку (R. L. Nelson, 2016; D. B. Stewart et al., 2017, N. Fathallah et al., 2019). Хронічна анальна тріщина (ХАТ) є одним з найпоширеніших проктологічних захворювань і поступається за цим показником лише геморою і коліту (D. W. Mapel, M. Schum, A. V. Worley, 2014; R. L. Nelson et al., 2017; A. Arroyo, 2018; V. Șurlin, S. Sorin, 2019).

Негативний вплив АТ на якість життя пацієнта через наявність несприятливих клінічних симптомів: болю, кровотечі, схильність до хронічного перебігу та значна розповсюдженість визначають цю патологію як актуальну медико-соціальну проблему, що спричиняє значне фінансове навантаження як на пацієнта, так і на систему охорони здоров'я (S.W. Yu, S.S. Rao, 2014; R. Chaudhary, C. S. Dausage, 2019; R. Hegde, 2020; T. Acar et al., 2020).

Основними методами лікування ХАТ є оперативний та консервативний (S. Panneerselvam, 2015; D. B. Stewart et al., 2017). Обидва підходи спрямовані на розірвання «порочного кола» патогенезу: біль → спазм внутрішнього анального сфінктеру (ВнАС) → погіршення кровообігу в області тріщини → гіпоксія → запалення → гальмування загоєння (R. L. Nelson, 2016; D. B. Stewart et al., 2017; E. Espin, 2017; P. Garg, 2019). Хірургічне лікування (сфінктеротомія) поряд з високою ефективністю (P. N. Shingade et al. 2018; A. Turan et al., 2019) має ряд недоліків: значну частоту ускладнень (Michele de Rosa et al., 2013; S. Panneerselvam, 2015), а саме, анальне нетримання до 35 % після бічної підшкірної сфінктеротомії (K. D. Keef, C. A. Cobine, 2019), інконтиненцію до 10,2 % (A. Wald, 2018), формування рубцевих стриктур анального каналу (С. С. Бовтунова, 2011). Тому, при лікуванні ХАТ, що виявлена вперше, перевага надається кон-сервативній терапії лікарськими засобами, здатними знижувати тонус ВнАС: ботулотоксину, органічним нітратам та антагоністам кальцію (ніфедипіну, дилтіазему) (A. Bobkiewicz et al., 2016; R. L. Nelson et al., 2017; A. Arroyo et al., 2018). Клінічно доведено, що ректальні лікарські форми нітратів і антагоністів кальцію є більш ефективними і безпечними порівняно з пероральними (M.I. Fernández García et al., 2009; V. Agrawal et al., 2013), серед останніх дилтіазем має переваги над нітратами за профілем безпеки (B. Khaledifar et al., 2015; M. S. Khan et al., 2017; B. Sanei et al., 2019). З метою більш ефективного впливу на больовий компонент при АТ доцільним є введення до топічних лікарських форм місцевих анестетиків (S. K. Maroo et al., 2013; A. E. Salem et al., 2018), а для прискорення загоєння дефекту анального каналу – стимуляторів репарації (Ф. М. Гайнутдинов и соавт., 2016; I. Nizhenkovska et al., 2018).

Аналіз фармацевтичного ринку України свідчить про відсутність топіч-них препаратів, склад і дія яких відповідали б сучасним патогенетичним уявленням і підходам фармакотерапії АТ, зокрема таких, що ефективно знижують тонус ВнАС (А. В. Зайченко и соавт., 2017; Держ. реєстр лікарських засобів України: http://www.drlz.com.ua/).

З огляду на вищезазначене, актуальним завданням сучасної фармакології є розробка і впровадження в клінічну практику нових вітчизняних лікарських засобів,

які здатні впливати на основні ланки патогенезу та клінічні прояви АТ.

Зв'язок роботи з науковими програмами, планами, темами, грантами. Дисертацію виконано за планом науково-дослідної роботи Національного фармацевтичного університету «Фармакологічне вивчення біологічно активних речовин та лікарських засобів» (номер державної реєстрації 0114U000956), в якій дисертант є співвиконавцем.

Мета і завдання дослідження. *Мета роботи* – експериментальне обґрунтування розробки та фармакологічне дослідження крему комбінованого складу для лікування проктологічних захворювань.

Для досягнення зазначеної мети визначено такі *завдання*:

1. На моделі гострої ускладненої анальної тріщини провести скринінгове дослідження терапевтичної ефективності 4-х тест-зразків ректального крему, що відрізняються вмістом активних фармацевтичних ігредієнтів (дилтізему, лідокаїну, метилурацилу) та визначити зразок лідер з оптимальним складом потенційного лікарського засобу.

2. Провести морфологічне вивчення лікувальної дії тест-зразка лідера, обраного за результатами скринінгового дослідження, на моделі гострої ускладненої АТ.

3. Дослідити лікувальну дію тест-зразка лідера на моделі хронічної АТ у порівнянні з референтим лікарським засобом «Проктозан».

4. Оцінити ефективність місцевоанестезувальної дії ректального крему комбінованого складу (дилтіазем, метилурацил, лідокаїн) у порівнянні з тест-зразком монокомпонентного складу з лідокаїном в умовах спонтанної та індукованої больової реакції у щурів, встановити наявність синергістичної аба антагоністичної дії комбінації.

5. Провести дослідження основних показників профілю безпеки тест-зразка лідера: гостру та субхронічну токсичність, місцевоподразнювальну та сенсибілізувальну види дії.

Об'єкт дослідження: фармакологічна корекція проктологічних захворювань, зокрема анальної тріщини.

Предмет дослідження: фармакологічні та токсикологічні властивості ректального крему комбінованого складу.

Методи дослідження. При виконанні роботи застосовувався комплексний методичний підхід з використанням фармакологічних (моделювання гострої та хронічної АТ, спонтанної та запальної гіпералгезії); патофізіологічних (оцінка динаміки маси тіла та коефіцієнтів мас внутрішніх органів; стану ЦНС, показників ЕКГ та функціонального стану нирок); клінічних (оцінка виразності локальної кровотечі, набряку, гіперемії, гнійно-некротичних процесів, утворення струпу та анатомічного дефекту на моделі гострої та хронічної АТ; оцінка швидкості розвитку анестезії та її тривалості на моделі спонтанної та запальної гіпералгезії; клінічний аналіз крові: вміст гемоглобіну, кількість лейкоцитів, еритроцитів, тромбоцитів, лейкоцитарна формула в абсолютному (профіль Машковського) і відносному (лейкограма) вираженні; індекс зсуву лейкоцитів крові (ІЗЛК) та індекс Кребса (ІК)); біохімічних (визначення вмісту загального білка, альбуміну, глюкози, холестеролу, сечовини активності АлАТ та АсАТ у сироватці крові; сечовини сечі, тимолова проба); імуноферментних (вміст $ПГЕ_2$ в сироватці крові); гістологічних (дослідження морфоструктур-

ри прямої кишки); токсикологічних (дослідження гострої, субхронічної токсичності, місцевоподразнювальної та сенсибілізувальної дії) та методів математичної статистики.

Наукова новизна. Вперше теоретично та експериментально обґрунтовано нові наукові підходи до лікування АТ та ін. проктологічних захворювань, що супроводжуються спазмом ВнАС, які полягають у розробці та застосуванні ректального крему комбінованого складу (РККС), що містить дилтіазему гідрохлорид, лідокаїну гідрохлорид та метилурацил. Доведено, що зазначена комбінація виявляє виражений і стабільний фармакологічний ефект, а її компоненти не виявляють фармакологічного антагонізму, не знижують фармакологічної дії кожного з активних фармацевтичних інгредієнтів. За результатами скринінгу визначено оптимальний склад лікарської форми та тест-зразок лідер (РККС-4).

Отримані нові наукові дані про вплив РККС на перебіг експериментальної проктологічної патології. Доведена ефективність РККС-4 на моделях гострої та хронічної АТ. Показано, що досліджуваний препарат знижує тонус ВнАС, пригнічує запальні процеси, обмежує розвиток гнійно-некротичних ускладнень, стимулює репарацію та прискорює загоєння тріщини. Під впливом РККС-4 частка тварин із виразковим дефектом слизової оболонки анального каналу становила 33,3 % проти 83,3 % ($p<0,05$) у групі нелікованих тварин. На моделі ХАТ спостегігалася редукція проявів гнійно-некротичних ускладнень, зменшення площі анатомічного дефекту слизової оболонки прямої кишки та загального показника виразності патологічного процесу (з 3 балів на п’яту добу до 4 балів на дев’яту добу проти 4,5 та 6 балів у групі контрольної патології відповідно, $p<0,05$), ступеня ендогенної інтоксикації (зменшення ІЗЛК на 31,2% та ІК на 34,9% ($p<0,05$)) та ознак виразності і хронізації запалення (зниження загальної кількості лейкоцитів в 1,4 разу, сегментоядерних нейтрофілів у 2,0 рази, моноцитів в 1,7 разу ($p<0,05$)).

Доведено переваги РККС-4 над ПП: на моделі ХАТ РККС-4 сприяв формуванню більш зрілої грануляційної тканини у 42,8 % щурів проти 0 % ($p<0,05$) на фоні дії мазі «Проктозан».

Встановлена місцевоанестезувальна дія РККС-4 на моделях спонтанної та індукованої гіпералгезії у щурів, що характеризувалася швидким розвитком (латентний період склав від 3 до 5 хв) і тривалістю дії понад 5 годин, а також за виразністю дії не відрізнялася від монокомпонентної ректальної мазі з лідокаїном (РМЛ): поріг больової чутливості (ПБЧ) для РККС-4 та РМЛ на 5, 60 та 180 хв становив відповідно 16,7±0,9 с та 16,2±1,6 с; 16,3±0,3 с та 15,2±0,6 с; 15,1±0,6 с та 15,2±1,1 с. Доповнено існуючі дані про можливі види взаємодії між дилтіаземом, лідокаїном та метилурацилом, зокрема відсутність антагонізму (фармацевтичного, фармакологічного) між ним в топічній лікарській формі ректального крему.

Уточнені наукові дані про токсикологічні властивості РККС-4. Доведена безпека застосування РККС-4: при одноразовому ректальному введенні в максимальних дозах (10,0 г/кг мишам; 5,0 г/кг щурам; 2,0 г/кг кролям). При субхронічному ректальному введенні РККС-4 не чинить негативного впливу на загальний стан та функцію основних органів і систем піддослідних тварин, а також не виявляє місцевоподразнювальної та сенсибілізувальної дії.

Практичне значення отриманих результатів. Результати роботи є фраг-

ментом доклінічного фармакологічного та токсикологічного дослідження нового РККС. На основі отриманих даних здійснено впровадження зазначеного лікарського засобу у виробничий процес на ТОВ «Фармацевтична фабрика» (акт впровадження від 12.07.2019 р.). Матеріали дисертаційної роботи увійшли до модулю 4 «Звіти про доклінічні дслідження» реєстраційного досье лікарського засобу, проекту інструкції до медичного застування та програми дореєстраційного клінічного дослідження РККС.

Запропоновано нову фармацевтичну композицію для лікування проктологічних захворювань, що має технологічні та фармакологічні переваги перед існуючими аналогами (патент України на корисну модель №135665, 2019 р.).

Удосконалено експериментальний метод відтворення гострої АТ (інформаційний лист МОЗ України№ 27-2018, 2018 р.).

Результати роботи впроваджено в науково-педагогічний процес профільних кафедр ЗВО: організації та економіки фармації і технології ліків ДВНЗ «Івано-Франківський національний медичний університет» (протокол № 1 від 14. 01. 2018 р.); фармакогнозії з медичною ботанікою ДВНЗ «Тернопільський національний медичний університет імені І. Я. Горбачевського МОЗ України» (протокол № 11 від 07. 11. 2018 р.); загальної та клінічної фармації ДЗ «Дніпропетровська медична академія МОЗ України» (протокол № 3 від 11. 10. 2018 р.); експериментальної та клінічної фармакології з клінічною імунологією та алергологією Української медичної стоматологічної академії (протокол № 10 від 15. 01. 2019 р.).

Особистий внесок здобувача. Дисертантом разом із науковим керівником сформульовані мета та завдання дослідження, розроблені методичні підходи для вибору методів і моделей для виконання експерименту. Дисертант особисто провів патентно-інформаційний пошук, експериментальні дослідження та їх статистичне опрацювання, аналіз отриманих результатів, сформулював основні положення та висновки. Співавторами наукових праць є науковий керівник Г. В. Зайченко та науковці, за консультативної допомоги та участі яких проведено окремі дослідження: М. О. Ляпунов, О. В. Файзуллін, О. П. Безугла, О. Я. Міщенко, О. В. Ходаківська, О. О. Степанов. Морфологічні дослідження проведені за консультативної допомоги ст. н. с. ЦНДЛ НФаУ к. біол. н. Ю. Б. Лар'яновської. Особисту участь дисертанта у кожному дослідженні наведено у списку опублікованих праць за темою дисертації. Дисертант вдячний всім науковцям за методичну та консультативну допомогу при виконанні фрагментів дисертаційної роботи.

Апробація результатів дисертації. Основні положення дисертаційної роботи викладені та обговорені на вітчизняних з міжнародною участю наукових конференціях і з'їздах: І науково-практичній інтернет-конференції з міжнародною участю «Фармацевтична наука та практика: проблеми досягнення, перспективи розвитку» (м. Харків, 24-25 березня 2016 р.); VIII Національному з'їзді фармацевтів України «Фармація XXI століття: тенденції та перспективи» (м. Харків, 13-16 вересня 2016 р.); XIV міжрегіональній науковій конференції «Актуальні питання біології та медицини» (м. Старобільськ, 22-23 грудня 2016 р.); IX науково-практичній інтернет-конференції «Фармакоекономіка в Україні» (м. Харків, 23 березня 2017 р.); І міжнародній науково-практичній конференції «Ліки-людині. Сучасні проблеми фармакотерапії і призначення лікарських засобів» (м. Харків, 30-31 березня 2017 р.); V На-

ціональному з'їзді фармакологів України (м. Запоріжжя, 18-20 жовтня 2017 р.).

Публікації. За матеріалами дисертації опубліковано 15 наукових праць: 7 статей (із них 4 − у наукових фахових виданнях, рекомендованих МОН України, 1 – у зарубіжному науковому виданні), 6 тез доповідей, 1 патент на корисну модель, 1 інформаційний лист.

Обсяг і стуктура дисертації. Дисертаційна робота викладена на 233 сторінках (із них 157 сторінок основного тексту) та складається з анотацій українською та англійською мовами, вступу, огляду літератури, матеріалів і методів дослідження, 4 розділів власних досліджень, розділу, присвяченому аналізу та узагальненню результатів, висновків, списку використаних джерел літератури (186 посилань, з яких 73 – кирилицею, 113 – латиницею), додатків. Робота ілюстрована 78 рисунками та 47 таблицями.

ОСНОВНИЙ ЗМІСТ РОБОТИ

Матеріали та методи дослідження. У скринінгових дослідженнях використано чотири тест-зразки РККС, що були розроблені в НТК «Інститут монокристалів» НАН України під керівництвом д. фарм. н., проф. М. О. Ляпунова.

Тест-зразки (ТЗ) РККС уявляють собою білі, гомогенні мазеподібні маси без запаху. Зразки крему містять активні фармацевтичні інгредієнти – дилтіазему гідрохлорид, лідокаїну гідрохлорид і метилурацил, але відрізняються між собою за їх кількісним вмістом (табл. 1).

Таблиця 1

Склад тест-зразків ректального крему комбінованого складу

Активні фармацевтичні інгредієнти, мг/г	ТЗ №1	ТЗ №2	ТЗ №3	ТЗ №4
Дилтіазему гідрохлорид	40	40	40	20
Лідокаїну гідрохлорид	30	30	30	30
Метилурацил	50	0	100	50

Препарати порівняння (ПП): ректальна мазь «Проктозан» (Stada Arzneimittel AG, Німеччина), містить у 1 г мазі : буфексамак, вісмуту субгалат, титану діоксид по 50 мг, лідокаїну гідрохлорид – 5 мг; монокомпонентна ректальна мазь з лідокаїном (РМЛ), яка виготовлена *ex tempore* розробниками тест- зразків з повністю ідентичною до РККС-4 мазевою основою і вмістом лідокаїну гідрохлориду в еквівалентній дозі 30 мг.

Скринінгові дослідження ефективності зазначених тест-зразків РККС проводили на моделі гострої ускладненої АТ у щурів (Ф. М. Гайнутдинов із співавт., 2008) у модифікації за Г. В. Зайченко із співавт. (2018). Тваринам під локальною анестезією (0,1 мл 0,5 % розчину новокаїну гідрохлориду) уводили у підслизову оболонку задньої стінки анального каналу в області переходу шкіри в анадерму 0,1 мл 2 % водного розчину формаліну. Відтворення АТ проводили розсіканням скальпелем слизової оболонки по задній стінці анального каналу (на 6 годинах за умовним циферблатом при положенні щура на спині), формуючи дефект – лінійну рану

розміром 5х2х1 мм. Лікування щурів починали через 24 год після відтворення АТ. Досліджувані ТЗ та ПП уводили в анальний канал за допомогою інсулінового шприца з металевою насадкою з тупим кінцем у кількості 0,3 мл один раз на добу протягом усього експерименту (12 діб). На 12-у добу щурів виводили з експерименту шляхом декапітації під легким ефірним наркозом.

Вплив досліджуваних ТЗ РККС та мазі «Проктозан» на перебіг патології оцінювали щодня протягом всього досліду за такими показниками: виразність набряку, гіперемії, локальної кровотечі, гнійно-некротичних процесів, утворення струпу та розміру анатомічного дефекту. Оцінку патологічних змін за кожним із перелічених показників проводили за бальною шкалою: 0 балів – зміни відсутні; 1 бал – зміни слабкі або помірно виразні; 2 бали – зміни виразні. Ефективність лікування оцінювали за кожним окремим показником і за сумою балів усіх показників, що аналізувалися. На 12-у добу досліду у сироватці крові щурів визначали рівень основного прозапального простагландину $ПГE_2$ (Catherine A. Loynes et al., 2018) імуноферментним методом за допомогою набору «General Prostaglandin E_2 ELISA Kit» (EIAab, Cat. N: E 0538 Ge; Китай). Інкубацію проводили на термостаті-шейкері ImmunoChem-2200 (HTI, США), оптичну щільність зразків визначали за допомогою мікропланшетного рідера ImmunoChem-2100 (HTI, США).

Після оцінювання результатів скринінгових досліджень був обраний найбільш ефективний ТЗ № 4 (РККС-4).

Вивчення терапевтичної дії РККС-4 починали з морфологічної оцінки його впливу на стан слизової оболонки анального каналу на моделі гострої ускладненої АТ у щурів. Піддослідних тварин виводили з експерименту на 12-у добу шляхом декапітації під легким ефірним наркозом. За допомогою методів світлової мікроскопії проводили морфологічні дослідження слизової оболонки прямої кишки і анального сфінктеру.

На наступному етапі вивчали терапевтичну ефективність РККС-4 на моделі ХАТ (Р. Ф. Адієв із співавт. 2012): по задній стінці анального каналу щурів в області переходу анадерми в слизову оболонку уводили 0,7 мл суміші, що складалася з 2-х частин скипидару та 1 частини 2 % розчину новокаїну. Утворений вздовж анального каналу інфільтрат прошивали шовковою ниткою стібком завдовжки 10 мм і глибиною 2-3 мм до ВнАС. Кінці ниток щільно зав'язували для прорізання тканин. Додатково під шов на глибину 0,5-0,7 мм уводили 0,3-0,4 мл суміші розчину скипидару з новокаїном. На 14 добу тварин виводили з експерименту шляхом декапітації під легким ефірним наркозом.

Оцінку стану тварин і виразності лікувальної дії РККС-4 та ПП мазі «Проктозан» здійснювали щодня протягом експерименту за такими ж показниками, що і при моделюванні гострої АТ. При оцінці тяжкості перебігу патології як інтегральний показник враховували відсоток загибелі тварин. Морфологічні дослідження сфінктерного апарату прямої кишки проводили загальноприйнятими методами світлової мікроскопії. Для оцінки системної запальної реакції визначали показники лейкоцитарного профілю тварин (Х. Фримеля, 1987; В. В. Меньшиков и соавт., 1987) і проводили розрахунок індексу зсуву лейкоцитів крові (ІЗЛК) та індексу Кребса (ІК) (И. И. Сперанский и соавт., 2009).

Місцевоанестезувальну дію РККС-4 оцінювали за порогом больової чутливос-

ті (ПБЧ), який визначали з використанням аналгезиметру Plantar test Ugo Basile 7370 («Ugo Basile», Італія) при фокусуванні інфрачервоного променя на лапу щурів (В. И. Павловский и др., 2013) на моделі спонтанної та запальної гіпералгезії, викликаної субплантарним введенням 2 % водного розчину формаліну в об'ємі 0,1 мл (A. Tjolsen et al., 1992).

Вивчення профілю безпеки РККС-4 включало дослідження гострої токсичності на нелінейних білих мишах, щурах лінії Вістар і кролях породи Шиншила; субхронічної токсичності на кролях і щурах (О. В. Стефанова, 2001); місцевоподразнювальної дії на кролях (В. М. Коваленко, А. Г. Ципкун, 2007) та сенсибілізувальної – на мурчаках (Е. С. Брусиловский, 1974).

Усього в експерименті використано 128 щурів, 20 мишей, 24 мурчаки та 40 кролів.

Дослідження проводили у ЦНДЛ НФаУ, що сертифікована ДЕЦ МОЗ України (посвідчення № 058/15 від 08.12. 2015 р., чинне до 07.12.2019 р.). Під час експерименту тварини знаходилися у віварії ЦНДЛ НФаУ при температурі повітря 20-22°С, природному світловому режимі «день-ніч», у стандартних клітках, на стандартному харчовому раціоні. Усі маніпуляції з тваринами проводили відповідно до вимог GLP, рекомендацій ДЕЦ МОЗ України, Національних «Загальних етичних принципів експериментів на тваринах (Україна, 2001), Закону України №3447-IV від 21.02.2006 р. зі змінами «Про захист тварин від жорсткого поводження», ухвалою першого національного конгресу з біоетики (Київ, 2007) (О. В. Стефанова, 2001) та «Директивою Європейського союзу 2010/63/EU про захист тварин, які використовуються для наукових цілей» (Directive 2010/63/EU of the European Parliament). Дотримання біоетичних норм засвідчено висновками комісії з біоетики НФаУ (протоколи № 3 від 19. 03. 2014 р.; № 5 від 20. 05. 2015 р.; № 1 від 02. 10. 2019 р.).

Статистичну обробку результатів проводили за допомогою параметричних (критерій Ст'юдента) та непараметричних (критерій Крускала-Уолліса) методів статистики. Прийнятий рівень значущості $p<0,05$ (О. Ю. Реброва, 2006).

Результати та їх обговорення. Моделювання гострої ускладненої АТ характеризувалося розвитком патологічного процесу у щурів групи КП з певною динамікою клінічних симптомів: набряку, гіперемії, локальної кровотечі, гнійно-некротичних процесів. Ознаки запалення, що оцінювали за виразністю таких клінічних проявів як «набряк» і «гіперемія», були максимальними (2,00±0,00 бали) з 1 по 10 добу з незначним зниженням протягом останніх двох діб досліду. Локальна кровотеча мала місце лише на 1 добу та була наявна у незначної кількості тварин наприкінці досліду. Прояви розвитку гнійно-некротичного процесу починалися з 4 доби (0,67±0,21 балу) і досягали максимуму на 9 та 10 добу (1,67±0,33 балу), що свідчило про ймовірне приєднання інфекції та хронізацію патологічного процесу. Виразність формування струпу була мінливою: відмічали його появу з 4 по 6 добу, відсутність в період посилення розвитку гнійно-некротичних процесів з 6 по 10 добу та протягом останніх двох діб, що обумовлено зменшенням некрозу слизової оболонки анального каналу в ураженій ділянці. Така динаміка патологічних змін, ймовірно, була пов'язана з дією формаліну, що викликав деструкцію білків та інших клітинних компонентів і призводив до некрозу тканин (Г. В. Зайченко із співавт., 2018). Площа анатомічного дефекту у тварин з групи КП була максимальною (2,00±0,00

бали) з 1 по 9 добу досліду і незначно зменшилась (до 1,83±0,17 балу) протягом трьох останніх днів експерименту.

Загальний показник виразності патологічного процесу був 8,00±0,00 балів на 1 добу, знижувався до мінімального значення 6,33±0,26 балу на 2 та 3 добу з подальшим максимальним підвищенням до 7,67±0,33 балу на 9 добу. На 12 добу експерименту виразність патологічного процесу у нелікованих щурів була ще досить значною (7,00±0,68 балів із 12,00 можливих) (рис. 1).

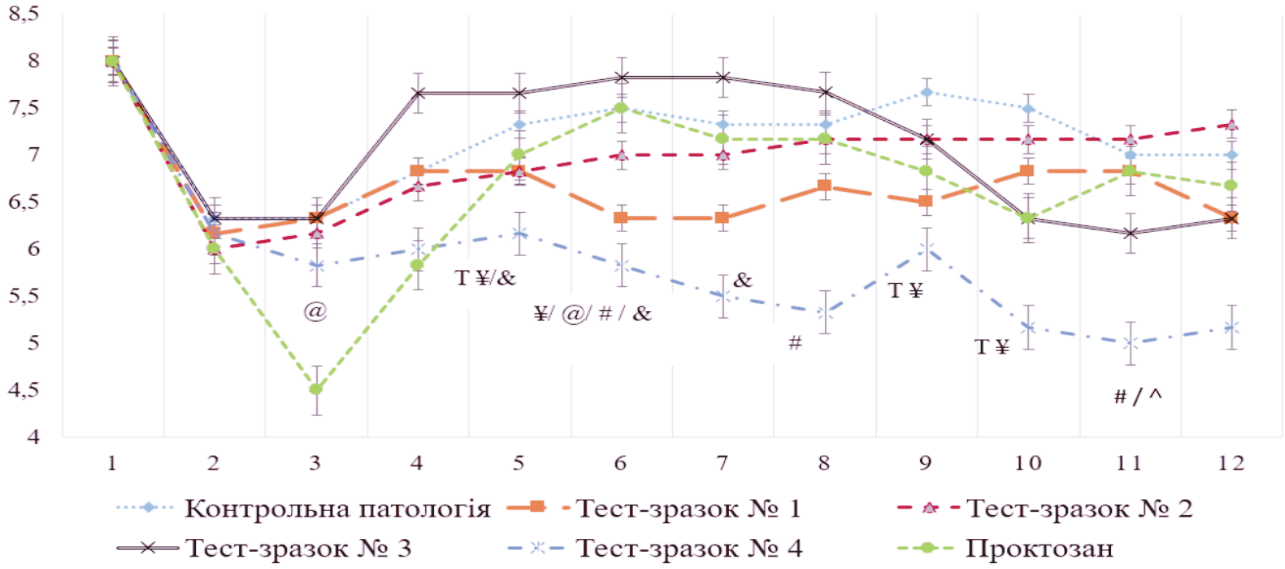

Рис. 1 Загальна виразність патологічного процесу (сумарно за досліджуваними показниками) під впливом тест-зразків РККС на моделі гострої ускладненої АТ у щурів (бали).

Примітка. ¥ – відмінності достовірні щодо групи тварин КП, $p<0,05$; @ – відмінності достовірні щодо тварин, яких лікували маззю «Проктозан», $p<0,05$; ^ – відмінності достовірні щодо тварин, яких лікували тест-зразком №1 $p<0,05$; # – відмінності достовірні щодо тварин, яких лікували тест-зразком №2 $p<0,05$; & – відмінності достовірні щодо тварин, яких лікували тест-зразком №3 $p<0,05$; Т – тенденція до достовірності, $0,050<p<0,100$.

Отже, модельна патологія ускладненої гострої АТ у щурів характеризувалася прогресуючою динамікою розвитку набряку, гіперемії, значною виразністю гнійно-некротичних процесів, утворенням струпу та формуванням анатомічного дефекту, що зберігався до кінця досліду.

Мазь «Проктозан», обрана як ПП, на фоні ускладненої гострої АТ виявляла достовірний антиексудативний ефект (1,17±0,17 балу проти 2,00±0,00 балів групи КП), знижувала прояви гіперемії, максимум розвитку яких припадав на 3 добу. За протизапальною дією ПП мав перевагу на 3-4 добу лікування порівняно з досліджуваними ТЗ, які практично не впливали на виразність запалення. Це, очевидно, пов'язано з наявністю у складі мазі «Проктозан» буфексамаку, що за механізмом дії є типовим НПЗЗ і відрізняє її від ТЗ, які не містять у своєму складі компонентів, що виявляють пряму протизапальну дію. Починаючи з 4 доби, терапевтична ефективність мазі «Проктозан» зменшувалась і з 5 по 12 добу досліду не спостерігалося різниці за загальним показником виразності патологічного процесу

відносно групи КП. Поясненням такої дії мазі «Проктозан», ймовірніше, є те, що протизапальні засоби, зменшуючи виразність патологічних змін, що складають сутність гострого запалення, віддаляють його завершення та гальмують репаративні процеси (R. Parthasarathi et al., 2016), а також відсутністю у її складі речовин, які знижують тонус м'язів ВнАС. Стійкйі спазм сфінктеру ускладнює трофіку, утворення грануляцій та загоєння тканин.

Тест-зразки РККС-1 та РККС-4, починаючи з 5 доби, продемонстрували здатність зменшувати виразність гнійно-некротичних процесів і прискорювати репарацію. З 7-8 доби експерименту у поодиноких щурів відзначали початок епітелізації, а перший випадок епітелізації серед тварин, яких лікували маззю «Проктозан», був зареєстрований лише на 10 добу. Крім того, на 10-12 добу виразність гнійно-некротичних процесів у деяких щурів, які отримували ТЗ №1, №2, №3 та ПП, подібно до тварин групи КП, значно посилювалася, що вказувало на тенденцію до хронізації процесу в окремих випадках.

РККС-4 виявив найбільший лікувальний ефект і мав достовірні переваги за гальмівним впливом на гнійно-некротичні процеси (на 7 добу досліду: 0,17±0,17 балу проти 1,00±0,26; 1,00±0,37; та 1,33±0,33 балу ($p<0,05$) відповідно під дією РККС-1, РККС-2, РККС-3); утворення анатомічного дефекту (на 4 добу: 1,50±0,22 балу проти 2,00±0,00 балу під впливом РККС-1, РККС-2, РККС-3 ($p=0,05$)), що проявлялося тенденцією до достовірних відмінностей загального показника виразності патологічного процесу (на 6 добу: 5,83±0,47 балу проти 7,00±0,37; 7,83±0,31 балу під впливом РККС-2, РККС-3 відповідно та на 11 добу: 5,00±1,03 балу проти 6,83±1,28 балу ($p=0,08$) під впливом РККС-1).

Враховуючи важливу роль простагландинів (ПГ), зокрема $ПГЕ_2$, в ініціації та розвитку запалення (гіперемія, набряк, біль), що супроводжує рановий процес (M. Talwar et al., 2018), було доцільним оцінити вплив досліджуваних тест-зразків РККС на рівень $ПГЕ_2$ у сироватці крові щурів (табл. 2).

Таблиця 2

Вміст $ПГЕ_2$ в сироватці крові щурів з гострою АТ на 12 добу експерименту під впливом досліджуваних тест-зразків РККС

Експериментальна група	Вміст $ПГЕ_2$ в сироватці крові, пг/мл
Інтактний контроль	230,3±57,6
Контрольна патологія (КП)	485,5±82,6*
Патологія + РККС-1	275,8±13,4**
Патологія + РККС-2	354,8±23,3***
Патологія + РККС-3	361,5±54,8***
Патологія + РККС-4	245,0±60,1**
Патологія + мазь «Проктозан»	237,9±8,5**

Примітка. * – відмінності достовірні щодо інтактного контролю, $p<0,05$; ** – відмінності достовірні щодо КП, $p<0,05$; *** – відмінності достовірні щодо препарату порівняння мазі «Проктозан», $p<0,05$.

Отримані результати свідчать, що рівень $ПГЕ_2$ у сироватці крові щурів із групи КП, незважаючи на окремі випадки повного загоєння анатомічного дефекту на 12

добу експерименту, залишався підвищеним у 2,1 разу ($p<0,05$) порівняно з інтактним контролем. Ймовірно припустити, що відбувається напластування виразних гострозапальних змін на репаративні процеси, які вже активувалися. Такий характер розвитку патології супроводжується надлишковим накопиченням сполучнотканинних елементів, порушенням епітелізації та утворенням рубця (M. Iizuka, S. Konno, 2011). Вміст $ПГЕ_2$ також був високий у сироватці крові тварин, яких лікували РККС-2 та РККС-3, що свідчило про хронізацію патологічного процесу. В той же час, спостерігалося достовірне зниження рівня $ПГЕ_2$ до рівня інтактного контролю у щурів, які отримували РККС-1 та РККС-4, що вказувало на редукцію запалення після 10 доби досліду на фоні позитивної динаміки репаративних процесів. Низьким був рівень $ПГЕ_2$ у сироватці крові тварин, яких лікували ПП, що обумовлено наявністю в його складі нестероїдного протизапального засобу буфексамаку, який здатен пригнічуати синтез $ПГЕ_2$. Проте, за сумарним показником виразності патологічного процесу мазь «Проктозан» була менш ефективною у порівнянні із досліджуваним зразком РККС-4 (6,67±1,02 балу проти 5,17±1,11 балу).

Отже, за результатами скринінгових досліджень визначено перспективний для подальшого вивчення ТЗ РККС-4, що виявив найбільшу терапевтичну ефективність на моделі гострої ускладненої АТ.

На другому етапі роботи проведені морфологічні дослідження ефективності РККС-4 на моделі гострої ускладненої АТ.

Встановлено, що двотижневе застосування РККС-4 приводило до повного загоєння анальної тріщини у 66,7 % тварин. При цьому, у щурів, в яких на момент спостереження була виявлена незагоєна АТ, дефекти були значно менші за розмірами, ніж у тварин з групи КП, а їхня поверхня була більше очищена від гнійно-некротичних мас (рис. 2).

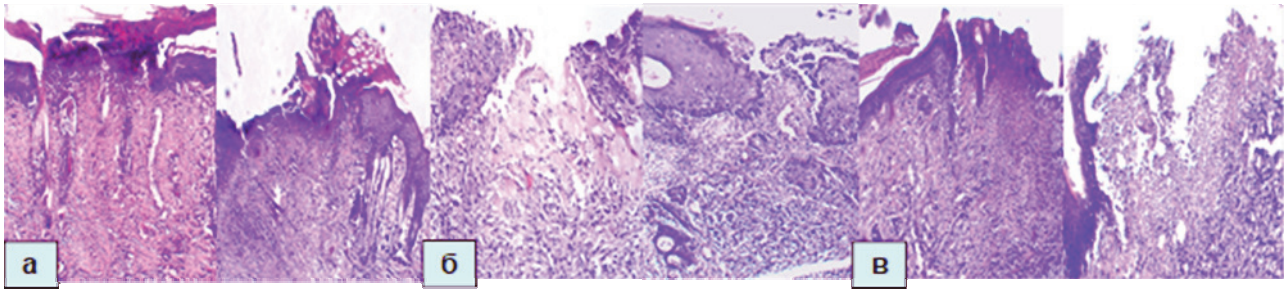

Рис. 2. Вплив РККС-4 та мазі «Проктозан» на стан слизової оболонки анального каналу щурів з гострою ускладненою АТ. Гематоксилін-еозин. х200.

Примітка. а – група тварин КП: виразковий дефект заповнено гнійно-некротичними масами у поверхневих зонах і незрілою грануляційною тканиною у зоні дна з залишками дегенеративно змінених колагенових волокон пластинки слизової оболонки; б – тварини, яких лікували РККС-4: заміщення підслизової основи слизової оболонки помірно або доволі зрілою грануляційною тканиною; в – тварини, яких лікували маззю «Проктозан»: на поверхні глибоких виразкових дефектів гнійний наліт і клітинний детрит, дно заповнено незрілою грануляційною тканиною з залишками дегенеративно змінених колагенових волокон.

У м'язах ВнАС окремих тварин групи РККС-4 відзначалися набряк і дистрофі-

чні зміни, спостерігалася круглоклітинна інфільтрація, у інших – жодних змін у м’язовій тканині ВнАС не виявлено. Загалом у тварин цієї групи або не виявлено ознак підвищення тонусу гладеньком'язових клітин, або вони були значно зменшені порівняно з групою КП (рис. 3).

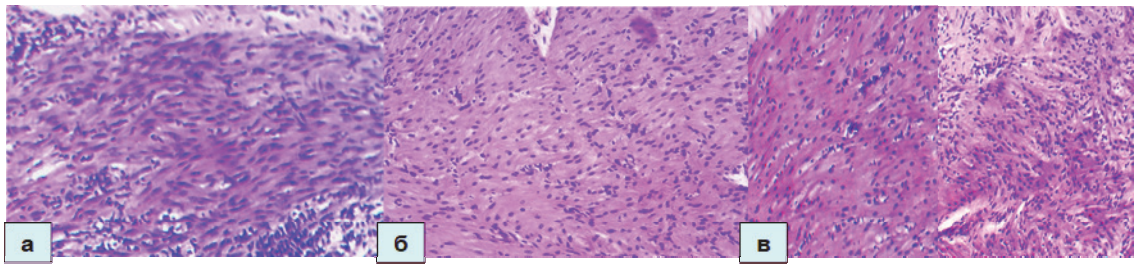

Рис. 3 Вплив РККС-4 та мазі «Проктозан» на стан м'язів ВнАС щурів з гострою ускладненою АТ. Гематоксилін-еозин. х200.

Примітка. а – група тварин КП: ділянка підсиленого фарбування еозином, «зближення» ядер гладеньком'язових клітин – підвищений тонус м’язових волокон; б – тварини, яких лікували РККС-4: відсутність ознак підвищеного тонусу м'язових волокон; в – тварини, яких лікували маззю «Проктозан»: нормальні міоцити, частина міоцитів у стані підвищеного тонусу.

Відмічено прискорення дозрівання грануляцій, що заміщували некротично змінені тканини у зоні дефекту.

Застосування ПП мазі «Проктозан» у тварин з гострою ускладненою АТ приводило до її повного загоєння лише у 40 % випадків. У решти щурів було виявлено виразкові дефекти слизової оболонки анального каналу, які за розміром і гістологічним станом не відрізнялися від тварин групи КП. В усіх випадках спостерігалися виразні ознаки підвищення тонусу м’язів ВнАС (рис. 3).

Характерною патоморфологічною ознакою АТ, яка виявлялася у тварин з наявними дефектами слизової оболонки анального каналу, є підвищення тонусу м’язових волокон ВнАС. Виразна запальна реакція та відсутність ефективної репарації, що були у цих випадках, можуть розглядатися як результат мікроциркуляторних, гіпоксичних і трофічних порушень. Ці спостереження цілком узгоджуються з сучасними уявленнями про роль спазму м’язів ВнАС у хронізації АТ (E. E. Collins, 2007). Ймовірно, що виразний терапевтичний ефект, який спостерігався у тварин при застосуванні РККС-4, визначався наявністю у його складі антагоністу кальцію дилтіазему гірохлориду. Фармакодинамічні ефекти дилтіазему забезпечують зниження тонусу м’язів ВнАС, що приводить до покращення мікроциркуляції, обмінних процесів і зменшення ішемії, запалення в тканинах (C. M. Giridhar, 2014). У той же час, необхідно враховувати, що РККС-4 має комбінований склад і чинить комплексний ефект. Можна припустити, що прискорення репарації одночасно обумовлено як поліпшенням трофіки й зменшенням запалення у зоні локалізації дефекту, так і ефектами метилурацилу, який є стимулятором синтезу білка та регенерації тканин (I. Nizhenkovska et al., 2018).

Наступним етапом даної роботи стало вивчення ефективності РККС-4 на моделі ХАТ. Характерною особливістю використаної моделі був хвилеподібний характер зростання клінічних проявів патологічних явищ. Виразне запалення розвива-

лося відразу після проведення операції та поступово посилювалося протягом перших двох діб. Виразність ексудативно-запальних змін у тварин усіх дослідних груп впродовж перших трьох діб була співставлюваною. Після третьої доби ознаки запалення дещо зменшувалися, а вже з 5-6 доби експерименту відзначалося посилення проявів патології, що було обумовлено вторинними альтеративними процесами внаслідок подразнення кінцевими продуктами метаболізму та приєднанням інфекції, про що підтверджувалося наявністю гнійно-некротичних ускладнень. Надалі виразність патологічних процесів у тварин групи КП знову хвилеподібно зростала, що вказувало на «включення» механізмів хронізації запального процесу.

Посилення процесів гнійного запалення призвело до розвитку явищ ендогенної інтоксикації та спричинило загибель частини тварин. Рівень летальності складав у групі КП 50,0 %, серед щурів, яких лікували РККС-4, – 41,7 %, і 58,3 % серед тварин, яких лікували маззю «Проктозан». До кінця експерименту помітної регресії патологічного процесу не спостерігалося в жодній з експериментальних груп, крім тварин, яким уводили РККС-4.

Визначення показників лейкоцитарного профілю крові показало, що на 14 добу експерименту лейкоцитарна реакція у нелікованих тварин характеризувалася збільшенням нейтрофілів і лімфоцитів, спостерігалося значне зростання як абсолютної, так відносної кількості моноцитів, що було ознакою хронізації патології. Підвищення ІЗЛК у щурів з групи КП в 2,1 разу ($p<0,05$) порівняно з інтактними тваринами було обумовлене значним нейтрофільозом і свідчило про виразне запалення (рис. 4).

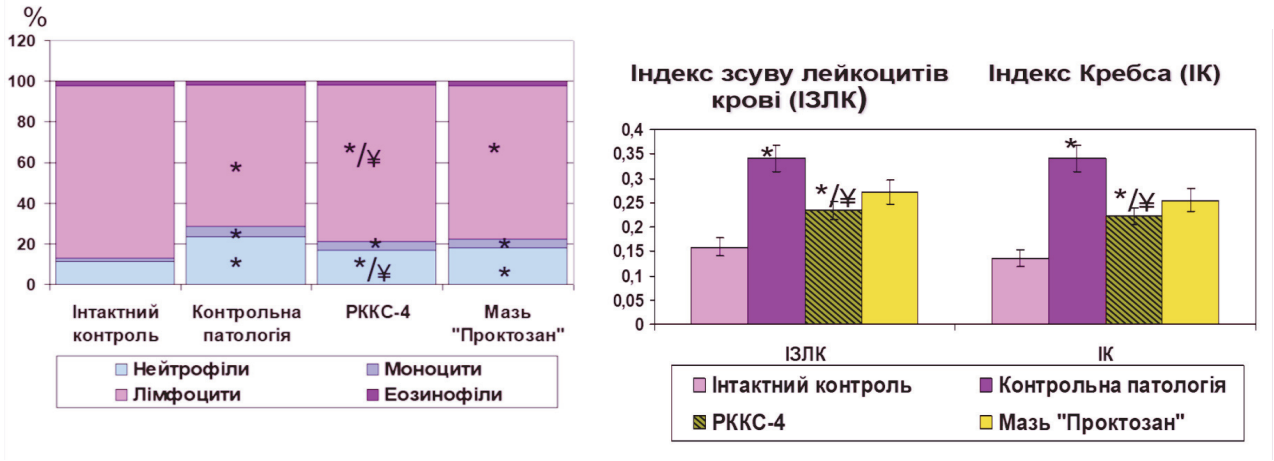

Рис. 4. Вплив РККС-4 та ПП мазі «Проктозан» на лейкоцитарні показники та лейкографічні індекси у щурів з ХАТ.

Примітка. * – відмінності достовірні щодо інтактних тварин, $p<0,05$; ¥ – відмінності достовірні щодо групи КП, $p<0,05$.

Уведення РККС-4 протягом 14 днів супроводжувалося не тільки зниженням загальної кількості лейкоцитів в 1,4 разу ($p<0,05$) у порівнянні з тваринами КП, але й істотним перерозподілом клітин у лейкограмі: кількість сегментоядерних нейтрофілів у щурів зменшувалася удвічі ($p<0,05$), суттєво зменшувалася абсолютна кількість моноцитів (в 1,7 разу, $p<0,05$) і лімфоцитів.

При застосуванні РККС-4 у тварин з ХАТ показник ІЗЛК зменшувався відносно групи КП на 31,2 % ($p<0,05$), що свідчило про гальмування запальної реакції на

фоні терапії. Необхідно зазначити, що ІЗЛК не завжди відповідає тяжкості ендогенної інтоксикації, тому він повинен аналізуватися в комплексі з іншими показниками ендогенної інтоксикації. З цією метою нами розраховувався ІК, який за даними багатьох дослідників (И. И. Сперанский и соавт., 2009) об'єктивно відбиває ступінь інтоксикації (рис. 4).

Встановлено, що значення ІК у тварин групи КП зростало у 2,5 разу ($p<0,05$) порівняно з інтактним контролем, що дозволяло оцінювати ступінь ендогенної інтоксикації у щурів, які вижили, як помірний. При лікуванні РККС-4 спостерігали зменшення показника ІК на 34,9 % у порівнянні з нелікованими щурами ($p<0,05$). Односпрямований характер змін показників ІЗЛК та ІК дозволяв зробити висновок про зменшення проявів системного запального процесу та підтвердити ефективність РККС-4 у тварин з ХАТ. Застосування ПП мазі «Проктозан» не приводило до статистично значущого зменшення кількості лейкоцитів, практично не впливало на жодну з ланок лейкоцитарної реакції та не викликало достовірних змін показників ІЗЛК та ІК.

На 14 добу експерименту проводили гістологічне вивчення впливу РККС-4 та мазі «Проктозан» на структуру слизової оболонки анального каналу і прилеглих тканин у тварин з ХАТ (рис. 5).

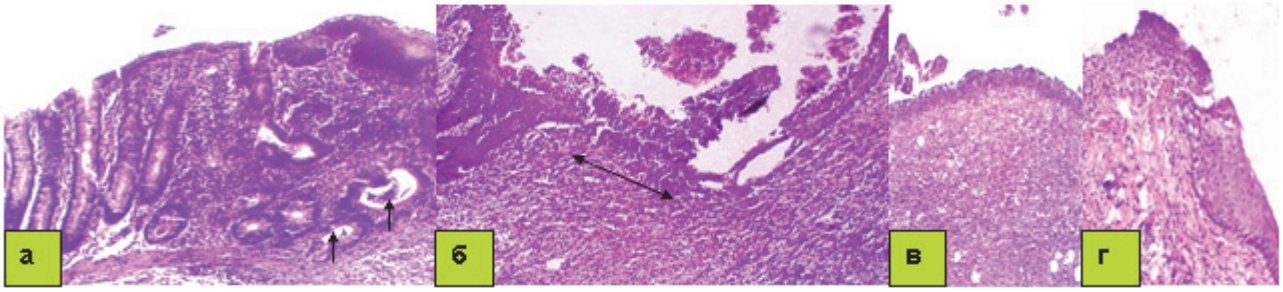

Рис. 5 Вплив РККС-4 та мазі «Проктозан» на стан слизової оболонки проксимального відділу анального каналу щурів з ХАТ. Гематоксилін-еозин. х200.

Примітка. а – група тварин КП: густа запальна інфільтрація слизової та підслизової оболонки, крипт-абсцеси (стрілки); б – тварини, яких лікували РККС-4: виразне скорочення розміру дефекту (двоголова стрілка), значну частину поверхні вкриває регенерований епітелій; в, г – тварини, яких лікували маззю «Проктозан»: виразковий дефект (в) заповнений в основному незрілою грануляційною тканиною, крайова епітелізація поверхні відсутня (г).

У всіх щурів групи КП в зоні накладання шву виявлялися значні ділянки некрозу, що розповсюджувалися вздовж термінального і середнього відділу анального каналу і проникали на всю глибину слизової оболонки та підслизового шару. У м'язах ВнАС виявлялася виразна запальна інфільтрація, дистрофія, ознаки підвищення тонусу м’язових волокон: вони інтенсивно профарбовувалися еозином, ядра клітин були розташовані «густо», форма їх трохи звужена, дещо «штопороподібна» Описані зміни цілком співпадали з початковими ознаками хронізації патології в умовах експериментальної АТ, що наведені в науковій літературі (Р. Ф. Адиев и соавт., 2012).

У тварин, яких лікували РККС-4 виявлялися морфологічні ознаки, що свідчили

про відсутність хронізації патології та вказували на стимуляцію репаративних процесів. Так, у одного щура з семи, що вижили до кінця експерименту (14,28 %), було виявлено повне загоєння ранового дефекту стінки анального каналу. На місці виразки візуалізувалася пухка волокниста тканина, що заміщувала слизову та підслизову оболонки стінки каналу та була вкрита потовщеним багатошаровим зроговілим епітелієм. Кровоносні судини новоутвореної тканини редуковані, клітинний вміст дещо підвищений, колагенові волокна були помірно фуксинофільні, але не зібрані у грубі жмутки. Ознаки склерозування новоутвореної тканини були відсутні. У половини тварин (три щури) виявлялася помітна крайова епітелізація дефектів, що приводило до виразного скорочення розмірів тріщини. У трьох інших щурів у середньому відділі анального каналу виявлялися виразкові дефекти без ознак епітелізації, заповнені грануляційною тканиною різного ступеню зрілості. Виразність запальної інфільтрації коливалася, але була суттєво меншою у порівнянні з тваринами групи КП. Ознаки фіброзу та підвищення тонусу гладеньком'язових клітин не були виявлені. Крім того, спостерігалися зміни, що свідчили про початок регенерації м'язів. Це відбиваллося появою на кінцях зруйнованих волокон скупчень ядер – так званих м'язових бруньок, утворень міосимпластів (рис. 5).

Більш виражені морфологічні ознаки патології виявлялися у тварин, яких лікували ПП. Так, виразкові дефекти слизової оболонки анального каналу були наявні у 100 % щурів цієї групи. У одного щура (20 %) з п’яти, що вижили до кінця експерименту, усі тканини області анодерми були некротизовані, гнійно перероджені. У решти тварин виявлені виразкові дефекти, що за розмірами, глибиною та морфологічними проявами не відрізнялися від ушкоджень слизової оболонки анального каналу у щурів групи КП. У них не спостерігалося ознак епітелізації поверхні виразкового дефекту. Тканини ВнАС були виразно інфільтровані клітинами запалення. Відзначалося підвищення тонусу м’язових волокон: ядра клітин розташовувалися «густіше», але форма ядер не була зміненою (рис. 6).

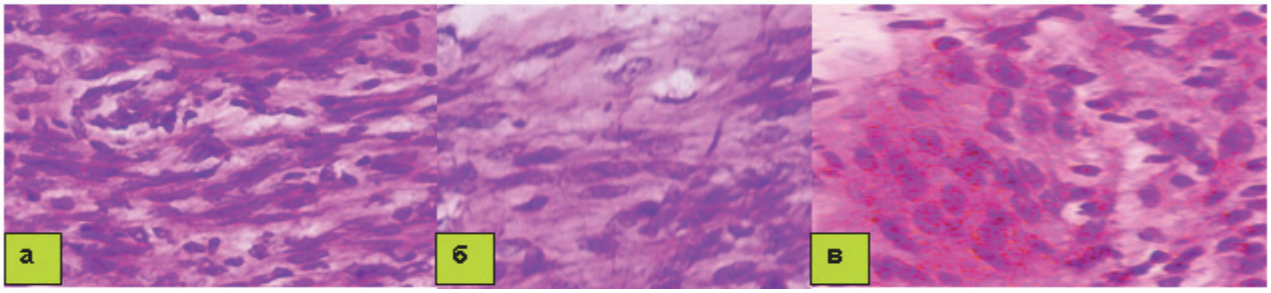

Рис. 6 Вплив РККС-4 та ПП мазі «Проктозан» на стан м'язу ВнАС щурів з ХАТ. Гематоксилін-еозин. х400.

Примітка. а – група тварин КП: підвищений тонус (збільшення «густоти» розташування, звуження і певна «штопороподібність» ядер) гладеньком'язових клітин; б – тварини, яких лікували РККС-4: відсутність ознак підвищення тонусу м'язових волокон; в – тварини, яких лікували мазю «Проктозан»: помірне підвищення тонусу м'яза («густо» розташовані ядра клітин).

Аналіз впливу РККС-4 та референтного препарату «Проктозан» на морфологічні ознаки, що характеризували стан слизової оболонки анального каналу та прилеглих тканин у тварин з ХАТ, свідчили про відмінності у механізмі їх лікувальної дії, що було підтверджено на моделі гострої АТ. Очевидно, що основним механізмом, який забезпечує терапевтичний ефект РККС-4, є його здатність зменшувати тонус м'язів ВнАС, він обумовлений дією антагоніста кальцію дилтіазему. Безсумнівно, що наявність у складі досліджуваного засобу метилурацилу також сприяло посиленню репаративних процесів. Мазь «Проктозан» значно поступалася РККС-4 за ефективністю та практично не чинила лікувальної дії на моделі ХАТ.

Як відомо, клінічно АТ виявляється двома основними симптомами: болем і кровотечею. Саме біль становить найбільшу проблему для хворого. Крім того, больовий синдром відіграє певну, хоч і не визначальну роль тригерного фактору, що обумовлює стійке підвищення тонусу ВнАС – ключового механізму хронізації АТ (E. E. Collins, 2007). Це обумовило введення до складу РККС місцевого анестетику лідокаїну гідрохлориду.

Наступним кроком було вивчення місцевоанестезувальної дії РККС-4 на моделі спонтанної та індукованої больової реакції у щурів. На даному етапі дослідження також виявлялося доцільним оцінити вплив дилтіазему і метилурацилу на ефективність місцевоанестезувальної дії РККС-4. Вплив цих компонентів (синергістичний або антагоністичний) in vivo не досліджувався. З цією метою отримані дані порівнювали з місцевоанестезувальною дією монокомпонентної мазі (РМЛ), що містила таку саму кількість лідокаїну гідрохлориду та мала повністю ідентичний склад мазевої основи.

Встановлено, що місцевоанестезувальна дія РККС-4 та РМЛ виявлялася вже через 5 хв після їх нанесення на плантарну поверхню кінцівки щурів. Про це свідчило підвищення ПБЧ відповідно на 37 і 32 % ($p<0,05$) відносно вихідних даних. РККС-4 та РМЛ були еквіефективними за місцевоанестезувальною дією. Ефективність знеболюючої дії РККС-4 та РМЛ була на рівні 18-37 % відносно вихідного значення ПБЧ, проявлялася впродовж усього періоду спостереження, характеризувалася однаковою швидкістю розвитку та тривалістю понад 5 год (рис. 7 а).

Подальше дослідження місцевоанестезувальної дії РККС-4 та РМЛ проводили на моделі запальної гіпералгезії (рис. 7). Встановлено, що через 30 хв після введення формаліну ПБЧ у щурів групи КП знижувався на 71,6 % ($p<0,05$), через 60 хв – на 52,5 % ($p<0,05$) відносно вихідного значення. Впродовж наступних термінів спостереження ПБЧ зростав, але залишався нижчим за вихідні дані. При застосуванні РККС-4 через 30 хв після введення формаліну (20 хв після нанесення крему) ПБЧ зростав на 91,5 % і залишався суттєво вищим на 19-108 % у порівнянні з тваринами групи КП. Показано, що РККС-4 виявляв виразну локальну анестезувальну активність (АА), не відрізнявся за швидкістю розвитку і силою дії (АА через 60 хв була однаковою і у РККС і у РМЛ та становила 19,0%; через 300 хв 108% – у РККС-4 та 118,5% – РМЛ). Разом з тим він виявляв більш високу у порівнянні з ПП знеболюючу активність у перші 30 хв після індукції гіпералгезії формаліном. Обидва зразки продемонстрували тривалу місцевоанестезувальну дію, що превищувала 5 год.

Отже, на моделі спонтанної та індукованої больової реакції у щурів РККС-4 за швидкістю настання, силою та тривалістю місцевоанестезувальної дії не відрізнявся від ПП РМЛ, що свідчить про відсутність антагоністичного впливу інших активних

фармацевтичних інгредієнтів (дилтізему та метилурацилу) на знеболювальний ефект лідокаїну гідрохлориду.

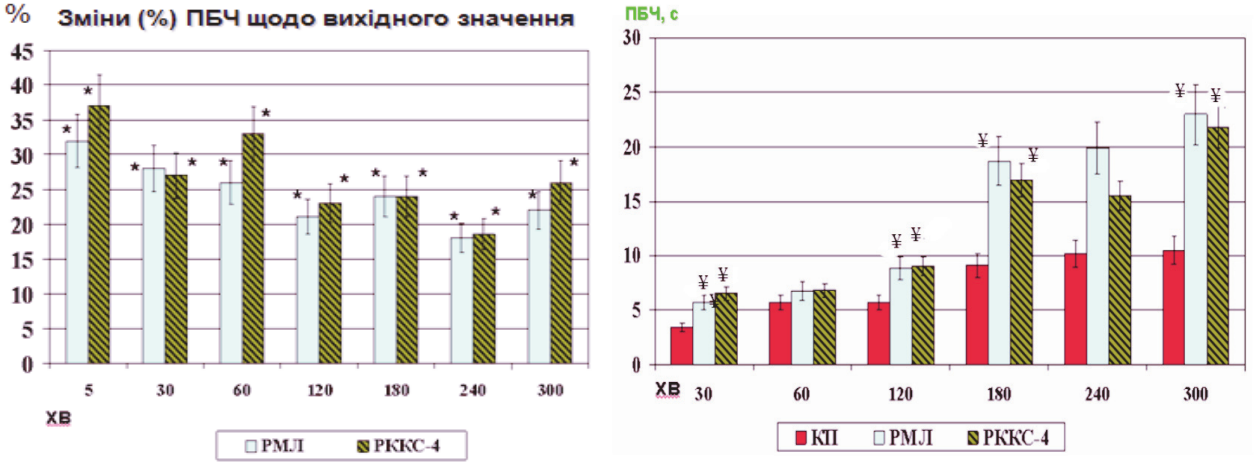

а б

Рис. 7 Вплив РККС-4 та ПП РМЛ на показник ПБЧ у щурів за умов спонтанної (а) та індукованої формаліном (б) гіпералгезії.

Примітка. * – відмінності достовірні щодо вихідного значення тварин, $p<0,05$; ¥ – відмінності достовірні щодо показника тварин групи КП, $p<0,05$.

На завершальному етапі роботи було проведено вивчення гострої та субхронічної токсичності РККС-4, а також визначення можливого негативного впливу досліджуваного засобу на стан і функцію основних органів та систем, його місцевоподразнювальної та сенсибілізувальної дії.

Було встановлено, що РККС-4 при ректальному введенні у максимальній дозі 10,0 г/кг, 5,0 г/кг, 2,0 г/кг відповідно мишам, щурам і кролям він не викликав загибелі піддослідних тварин; не чинив негативного впливу на загальний стан, поведінку, споживання їжі, води та динаміку маси тіла тварин.

При одноразовому ректальному введенні в зазначених дозах РККС-4 не викликав помітних змін внутрішніх органів мишей, щурів і кролів; не впливав на абсолютну та відносну масу внутрішніх органів мишей і щурів; на вміст загального білка, альбуміну та показник тимолової проби в сироватці крові щурів.

Субхронічну токсичність досліджуваного засобу вивчено на кролях при ректальному введенні в дозах 0,06 г/кг і 0,3 г/кг впродовж 2 тижнів, а також на щурах при ректальному введенні в дозах 0,1 г/кг, 0,3 г/кг і 1,0 г/кг за лікарською формою протягом 1 місяця. Встановлено, що РККС-4 не чинив токсичного впливу на загальний стан тварин, їх поведінку, споживання їжі і води, показники периферийної крові, а також показники, що характеризують функціональний стан ЦНС, серця, печінки та нирок. Він не викликав морфофункціональних змін внутрішніх органів кролів і щурів.

За даними макроскопічного та мікроскопічного дослідження слизової оболонки прямої кишки встановлено, що РККС-4 при одноразовому ректальному введенні кролям, а також при багаторазовому ректальному застосуванні протягом 2 тижнів кролям і протягом 1 місяця щурам не чинив місцевоподразнювальної дії.

Сенсибілізувальну дію РККС-4 в дозах 0,08 г/кг і 0,40 г/кг за лікарською формою при ректальному введенні вивчали у дослідах на мурчаках. Досліджувальний крем за результатами провокаційних проб та імунологічних тестів не виявляв сенсибілізувальної активності і не чинив алергізувальної дії.
Отримані дані демонструють сприятливий профіль безпеки РККС-4.

Отже, результати дисертаційної роботи підтверджують стабільність, оптимальний склад і високу терапевтичну ефективність місцевої (топічної) дії оригінальної фармацевичної розробки; доведені фармакологічні властивості РККС-4 (протизапальна, місцевоанестезувальна, здатність усувати спазм анального сфінктеру, стимулювати регенерацію) на моделях гострої ускладненої і хронічної АТ та сприятливий профіль безпеки обґрунтовують перспективність подальших досліджень в т.ч. клінічних випробувань з метою розширення асортименту вітчизняних лікарських засобів для проктології, імпортозаміщення в даній фармако-терапевтичній групі.

ВИСНОВКИ

У дисертаційній роботі наведене теоретичне та експериментальне вирішення актуальної наукової задачі, що полягає в обґрунтуванні складу, вивченні фармакологічних властивостей і профілю безпеки нового ректального крему комбінованого складу з полімодальною фармакологічною дією, що пропонується для профілактики і лікування гострої та хронічної анальної тріщини.

1. На моделі гострої ускладненої АТ встановлено, що найбільший лікувальний ефект серед чотирьох досліджуваних зразків виявляв РККС-4, що мав достовірні переваги за впливом на виразність гнійно-некротичних процесів (на 7 добу досліду: 0,17 балу проти 1,0; 1,0 та 1,3 балу, відповідно під впливом тест-зразків РККС-1, РККС-2, РККС-3 ($p<0,05$)); зменшення розмірів анатомічного дефекту (на 4 добу: 1,5 балу проти 2,0; 2,0 балів під впливом РККС-1, РККС-2, РККС-3 ($p=0,05$), про що свідчать достовірні відмінності загального показника виразності патологічного процесу (на 6 добу: 5,83 балу проти 7,0; 7,83 ($p<0,05$) під впливом РККС-2, РККС-3 та 6,83 балу ($p=0,08$) під впливом РККС-1 на 11 добу). Показана здатність тест-зразків РККС-1 та РККС-4 знижувати рівень прозапального простагландину E_2 в сироватці крові щурів порівняно із контрольною патологією в 1,8 та 2,0 рази ($p<0,05$) відповідно, що сприяло прискоренню епітелізації та утворенню рубця. Встановлено переваги РККС-4 над ПП маззю «Проктозан» за скороченням терміну епітелізації дефекту слизової оболонки анального каналу на три доби (на 7 добу – РККС-4, на 10 добу – мазь «Проктозан»).

2. За результатами гістологічного дослідження встановлено, що РККС-4 значно знижував частку тварин ураженнями слизової оболонки анального каналу (33,3% проти 83,3% на фоні модельної патології, $p<0,05$), а у щурів із дефектами слизової оболонки зменшував їх розміри, сприяв очищенню від гнійно-некротичного детриту та дозріванню грануляційної тканини, покращував мікроциркуляцію і знижував тонус м’язів ВнАС. За виразністю лікувальної дії РККС-4 мав переваги над ПП маззю «Проктозан», під впливом якого морфологічний стан слизової оболонки був на рівні КП у 66,6% тварин і значно виразнішими порівняно із РККС-4 були ознаки підвищення тонусу гладеньком’язової тканини ВнАС.

3. На моделі ХАТ доведена терапевтична ефективність РККС-4, про що свідчить зниження проявів гнійно-некротичних ускладнень, зменшення площі анатомічного дефекту та загального показника виразності патологічного процесу (з 3 балів на п'яту добу до 4 балів на дев'яту добу проти 4,5 та 6 балів у групі КП відповідно ($p<0,05$), зниження ступеню ендогенної інтоксикації (зменшення індексу зсуву лейкоцитів крові на 31,2% та індексу Кребса на 34,9% ($p<0,05$)), а також ознак виразності і хронізації запалення (зниження загальної кількості лейкоцитів в 1,4 разу, сегментоядерних нейтрофілів – у 2,0 рази, моноцитів – в 1,7 разу ($p<0,05$)). За даними показниками доведена перевага РККС-4 над препаратом порівняння.

4. За результатами морфологічних досліджень встановлено, що РККС-4 сприяв епітелізації та скороченню розмірів виразкового дефекту, формуванню більш зрілої грануляційної тканини у 42,8% і обмежував розвиток ключових механізмів хронізації АТ (відсутність проявів початкового фіброзу м'язів ВнАС та зниження ознак його гіпертонусу). Мазь «Проктозан» значно поступалася РККС-4 (виразкові дефекти виявлялися у 100% щурів, морфологічний стан тканин відповідав такому у тварин групи КП).

5. Встановлено місцевоанестезувальну дію РККС-4 в умовах спонтанної та індукованої формаліном гіпералгезії, що швидко розвивалася (латентний період складає від 3 до 5 хв), тривала понад 5 год, та за силою дії (ПБЧ: 16,7±0,9; 16,2±1,6 с та 16,3±0,3; 15,2±0,6 с та 15,1±0,6; 15,2±1,1 с для РККС та РМЛ відповідно на 5; 60 та 180 хв) не відрізнялася від активності препарату порівняння РМЛ. Це також свідчить про відсутність антагоністичного впливу дилтіазему гідрохлориду та метилурацилу на місцевоанестезувальну дію лідокаїну гідрохлориду у складі РККС-4.

6. Доведено, що РККС-4 при одноразовому ректальному введенні у максимальних дозах (для мишей 10,0 г/кг; щурів 5,0 г/кг; кролів 2,0 г/кг) не викликав загибелі піддослідних тварин; не чинив негативного впливу на загальний стан, поведінку, споживання їжі та води, динаміку маси тіла та стан внутрішніх органів. Встановлено, що при субхронічному ректальному введенні РККС-4 не виявляв негативного впливу на загальний стан і функцію серцево-судинної системи (ЕКГ), нирок, показники гемограми та біохімічні показники сироватки крові у щурів та кролів (мишей) в усьому діапазоні досліджуваних доз. У дослідах на кролях показано, що РККС-4 не виявляв місцевоподразнювальної дії за різних режимів введення (одноразове та багаторазове), в дослідах на мурчаках встановлена відсутність сенсибілізувальної та алергізувальної дії.

7. Отримані результати експериментального фармакологічного дослідження РККС-4 на моделях гострої ускладненої та хронічної АТ, наявність протизапальної, місцевоанестезувальної дії, здатність усувати спазм анального сфінктера, стимулювати репарацію та відновлення тканин, сприятливий профіль безпеки доводять високу ефективність його місцевої дії, обґрунтовують доцільність проведення клінічних досліджень препарату за наступними показаннями: гостра та хронічна анальна тріщина; геморой, ускладнений анальною тріщиною; проктит; періанальні дерматити; захворювання прямої кишки, що супроводжуються вираженим больовим синдромом, свербіжем у аноректальній ділянці; хірургічна обробка ран у пацієнтів, які перенесли проктологічні операції; діагностичні втручання у проктології.

СПИСОК ОПУБЛІКОВАНИХ ПРАЦЬ ЗА ТЕМОЮ ДИСЕРТАЦІЇ

1. Зайченко Г. В., Стахорська М. О., Файзуллін О. В. Лейкоцитарна реакція у білих щурів на моделі хронічної анальної тріщини та на фоні лікування ректальним кремом комбінованого складу. *Фармакологія та лікарська токсикологія*. 2017. № 3 (54). С. 37-40. (*Особистий внесок – участь у проведенні експериментальних досліджень, обробці результатів і підготовці статі*).
2. Гістоморфологічна оцінка лікувальної дії ректального крему комбінованого складу на моделі гострої ускладненої анальної тріщини / Г. В. Зайченко, М. О. Стахорська, Ю. Б. Лар'яновська, О. В. Файзуллін. *ScienseRise*. 2017. № 7 (15). P. 33-38. (*Особистий внесок – участь у проведенні експериментальних досліджень, обробці результатів і підготовці статі*).
3. Зайченко Г. В., Стахорська М. О., Файзуллін О. В. Вивчення місцевоанестезуючої/аналгетичної дії ректального крему комбінованого складу. *Вісник проблем біології і медицини*. 2017. Вип. 4, Т. 3 (141). С. 133-136. (*Особистий внесок – участь у проведенні експериментальних досліджень, обробці результатів і підготовці статі*).
4. Зайченко Г. В., Стахорська М. О. Дослідження токсикологічних властивостей ректального крему комбінованого складу для лікування проктологічної патології. *Фармакологія та лікарська токсикологія*. 2019. Т. 13. № 2. С. 131-138. (*Особистий внесок – участь у проведенні експериментальних досліджень, обробці результатів і підготовці статі*).
5. Zaychenko G. V., Stakhorska M. O. Experimental approval of the efficacy of the combined composition rectal cream new test-samples in the conditions of acute complicated anal fissure in rats. *Eureka: health sciences*. 2019. № 2, Vol. 4. P. 42-48. (*Особистий внесок – участь у проведенні експериментальних досліджень, обробці результатів і підготовці статі*).
6. Вивчення лікувальної дії ректального крему комбінованого складу на моделі хронічної анальної тріщини / Г. В. Зайченко, М. О. Стахорська, М. О. Ляпунов, О. П. Безугла, О. В. Ходаківська. *Medical science of Ukraine / Медична наука України*. 2018. Vol. 14. № 3-4. С. 3-12. (*Особистий внесок – участь у проведенні експериментальних досліджень, обробці результатів і підготовці статі*).
7. Анализ отечественного рынка лекарственных средств для лечения больных с хронической анальной трещиной с точки зрения современной концепции фармакотерапии / А. В. Зайченко, М. А. Стахорская, О. Я. Мищенко, А. В. Файзуллин. *Фармакоекономіка в Україні: стан та перспективи розвитку*: зб. наук. праць дев'ятої наук.-практ. інтернет-конф. м. Харків, 23 березня 2017 р. Х.: Вид-во НФаУ, 2017. С. 60-64. (*Особистий внесок – участь у пошуку джерел літератури, аналізі асортименту ліків в Україні та підготовці статі*).
8. Фармацевтична композиція для лікування проктологічних захворювань / Вишневський І. А., Ляпунов М. О., Безугла О. П., Зінченко І. О., Лисокобилка О. А., Зайченко Г. В., Стахорська М. О. Пат. на корисну модель № 135665 Україна. МПК (2019.01) A61K 31/00; заявник та патентовласник Вишневський І. А. № u 2019 01255; заявл. 07.02.2019; опубл. 10.07.2019, Бюл. № 13. 25 с. (*Особистий внесок – участь у проведені експериментальних фармакологічних досліджень, обробці ре-*

зультатів зміни).
9. Зайченко Г. В., Стахорська М. О., Файзуллін О. В. Вдосконалення експериментального методу відтворення гострої анальної тріщини. *Фармацевтична наука та практика*: проблеми досягнення, перспективи розвитку: матеріали І науково-практичної інтернет-конференції з міжнародною участю, м. Харків 13-16 вересня 2016 р. Х., 2016. С. 259.
10. Скринінгове дослідження терапевтичної ефективності тест-зразків ректального крему комбінованого складу на моделі гострої ускладненої анальної тріщини / Г. В. Зайченко, М. О. Стахорська, О. В. Файзуллін, О. О. Степанов. *Фармація XXI століття: тенденції та перспективи*: тез. доп. VIII Національного з'їзду фармацевтів України, м. Харків 24-25 березня 2016 р. Х., 2016. С. 43.
11. Особенности лейкоцитарной реакции у крыс на фоне экспериментальной хронической анальной трещины / М. А. Стахорская, А. В. Зайченко, О. Я. Мищенко, А. В. Файзуллин. *Актуальні питання біології та медицини*: тез. доп. XIV міжрегіон. наук. конф. м. Старобільськ, 22-23 грудня 2016 р. Вид-во ДЗ «ЛНУ імені Тараса Шевченка», 2016. С. 150-151.
12. Зайченко Г. В., Стахорська М. О., Файзуллін О. В. Актуальні проблеми фармакотерапії хронічної анальної тріщини. *Ліки-людині. Сучасні проблеми фармакотерапії і призначення лікарських засобів*: тез. доп. І міжнар. наук.-практ. конф. м. Харків, 30-31 березня 2017 р. Х., 2017. С. 121.
13. Вивчення лікувальної дії ректального крему комбінованого складу на моделі гострої анальної тріщини / Г. В. Зайченко, М. О. Стахорська, О. Я. Міщенко, О. В. Файзуллін. *Фармакологія 2017 – крок у майбутнє*: тез. доп. V Національного з'їзду фармакологів України, м. Запоріжжя 18-20 жовт. 2017 р. З., 2017. С. 46-47.
14. Стахорская М. А., Файзуллин А. В. Изучение анестезирующего действия комбинированного крема для лечения проктологической патологии. *«Илми Тиб: Имкониятҳои Нав» Медицинская наука: новые возможности «Medical science: New opportunities»*: тез. докл. XIII научно-практической конференции молодых ученых и студентов ТГМУ им. Абуали ибни Сино с международным участием, посвященной «Году развития туризма и народных ремесел», г. Душанбе 27 апреля 2018, С. 46-47.
15. Удосконалення експериментального методу відтворення гострої анальної тріщини: інформ. лист / Г. В. Зайченко, М. О. Стахорська, М. О. Ляпунов, О. В. Файзуллін. К., 2018. Вип.1. з проблеми «Фармація». 4 с.

АНОТАЦІЯ

Стахорська М. О. Фармакологічне дослідження крему комбінованого складу для лікування проктологічних захворювань. – Кваліфікаційна наукова праця на правах рукопису.

Дисертація на здобуття наукового ступеня кандидата медичних наук (доктора філософії) за спеціальністю 14.03.05 – фармакологія (22 – охорона здоров'я). – Національний фармацевтичний університет МОЗ України, Харків, 2020.

У дисертаційній роботі наведено теоретичне та експериментальне обґрунтування складу комбінованого ректального крему для лікування

проктологічної патології, а також представлені результати експериментального вивчення його терапевтичної дії та основних показників профілю безпеки.

Досліджено чотири тест-зразки ректального крему комбінованого складу (РККС), що були розроблені під керівництвом д. фарм. н., проф. М. О. Ляпунова та пропонуються для лікування проктологічних захворювань, зокрема анальної тріщини (АТ).

У скринінгових дослідженнях вперше було встановлено, що найбільший лікувальний ефект виявив тест-зразок № 4 (РККС-4), який мав суттєву перевагу над препаратом порівняння маззю «Проктозан» за гальмівним впливом на виразність гнійно-некротичних процесів, зниженням рівня прозапальних простагандину E_2, скороченням терміну епітелізації дефекту слизової оболонки анального каналу. За результатами дослідження терапевтичної дії РККС-4 встановлено його позитивний вплив на морфологічний стан тканин анального каналу щурів з гострою АТ: повне загоєння виразкового дефекту у 66,7% тварин, не виявлені або значно зменшені ознаки підвищення тонусу внутрішнього анального сфінктера (ВнАС).

На моделі хронічної АТ показано, що застосування РККС-4 сприяло зменшенню виразності запалення (зниження на 31% ІЗЛК ($p<0,05$) у порівнянні з тваринами групи контрольної патології), гнійно-некротичних ускладнень, рівня летальності серед піддослідних тварин і явищ ендогенної інтоксикації на піку патології (на 35 % ($p<0,05$) зниження індексу Кребса у порівнянні з тваринами групи контрольної патології).

Морфологічно встановлено, що під впливом РККС-4 ознаки гіпертонусу ВнАС у тварин з АТ не відзначалися взагалі або були виражені незначно у деяких тварин. Препарат порівняння мазь «Проктозан» поступався за ефективністю РККС-4, який значно обмежує розвиток ключових механізмів хронізації АТ та сприяє її загоєнню.

Вивчення місцевоанестезувальної дії РККС-4 на моделях спонтанної та індукованої больової реакції у щурів показало, що досліджуваний засіб чинить виразну місцевоанестезувальну дію, яка швидко розвивається (латентний період складає від 3 до 5 хвилин) і триває понад 5 годин.

Дослідження гострої токсичності на мишах, щурах і кролях; субхронічної токсичності на кролях і щурах; місцевоподразнювальної та сенсибілізувальної дії на мурчаках, свідчать про відсутність у РККС-4 токсичної та подразнювальної дії.

Отримані результати дозволяють пропонувати РККС-4 як потенційно ефективний і безпечний препарат місцевої дії для лікування АТ та є експери-ментальним обґрунтуванням його застосування в проктології.

Ключові слова: анальна тріщина, ректальний крем, дилтіазем, місцевоанестезувальна дія, лідокаїн, метилурацил, репаративна дія.

АННОТАЦИЯ

Стахорская М. О. Фармакологическое исследование крема комбинированного состава для лечения проктологических заболеваний. – Квалификационная научная работа на правах рукописи.

Диссертация на соискание ученой степени кандидата медицинских наук по специальности 14.03.05 – фармакология (доктора философии). – Национальный фар-

мацевтический университет МЗ Украины, Харьков, 2020.

В диссертационной работе приведено теоретическое и экспериментальное обоснование состава комбинированного ректального крема для лечения проктологических патологий, а также представлены результаты экспериментального изучения его терапевтического действия и основных показателей безопасности.

Исследованы 4 тест-образца ректального крема комбинированного состава (РККС), разработанные под руководством д. фарм. н., проф. Н. А. Ляпунова, которые предлагаются для лечения проктологических заболеваний, в частности анальной трещины (АТ).

В ходе скрининговых исследований было установлено, что наибольший лечебный эффект оказывал тест-образец № 4 (РККС-4), который имел существенные преимущества перед препаратом сравнения мазью «Проктозан», а именно, по ингибирующему влиянию на выраженность гнойно-некротических процессов, по снижению уровня провоспалительного простагландина Е2, сокращению сроков эпителизации (на три дня) дефектов слизистой оболочки анального канала.

По результатам исследования терапевтического действия РККС-4 установлено его положительное влияние на морфологическое состояние тканей анального канала крыс с экспериментальной острой анальной трещиной (полное заживления язвенного дефекта у 66,7 % животных, не обнаружены или значительно уменьшены признаки повышения тонуса ВнАС).

На модели хронической анальной трещины показано, что применение РККС-4 способствовало уменьшению выраженности воспаления (на 31,2 % снижение индекса смещения лейкоцитов ($p<0,05$) по сравнению с контрольной патологией), гнойно-некротических осложнений, снижению уровня летальности животных и развития явлений эндогенной интоксикации (на 35 % снижение индекса Кребса ($p<0,05$) по сравнению с животными группы контрольной патологии).

Морфологическими исследованиями подтверждено, что под влиянием РККС-4 признаки гипертонуса ВнАС не обнаруживались вообще, либо были выражены незначительно у части животных. Препарат сравнения мазь «Проктозан» уступал по эффективности РККС-4, ограничивая развитие ключевых механизмов хронизации, тормозил заживление анальной трещины.

На моделях спонтанной и индуцированной болевой реакции у крыс показано, что РККС-4 оказывает выраженный местноанестезирующий эффект, который быстро наступает (через 3-5 минут) и длится более 5 часов.

Исследование острой токсичности на мышах, крысах и кролях; субхронической токсичности на кролях и крысах; местнораздражающего и сенсибилизирующего действия на морских свинках, свидетельствуют об отсутствии у РККС-4 токсического и раздражающего действия.

Полученные результаты открывают перспективы для РККС-4 как потенциально эффективного и безопасного препарата местного действия для лечения анальной трещины и других заболеваний, сопровождающихся спазмом анального сфинктера, являются экспериментальным обоснованием его применения в проктологии.

Ключевые слова: анальная трещина, ректальный крем, дилтиазем, местноанестезирующее действие, лидокаин, репаративное действие, метилурацил.

SUMMARY

Stakhorska M. O. Pharmacological study of the combined cream for the treatment of proctologic diseases. – Qualifying scientific work as a manuscript.

The thesis for a candidate of medical science degree (PhD) in speciality 14.03.05 – pharmacology (22 – Healthcare). – National University of Pharmacy Ministry of Health of Ukraine, Kharkiv, 2020.

In the thesis theoretical and experimental basis for the composition of the cream for the treatment of proctologic pathology, as well as the results of an experimental study of its therapeutic efficiency and the main indicators of safety profile are presented.

Four samples of the rectal combined cream (RCC) which are offered for the treatment of proctologic pathology including anal fissures (AF) were studied. All samples were developed by a team of researchers under the guidance of the doctor of pharmaceutical sciences, professor N. O. Lyapunov.

In screening research the most pronounced therapeutic effect among the studied samples of the RCC was found in a sample №4 (RCC-4). It was found that this sample significantly restricted the development of inflammation, purulent and necrotic complications. It also stimulated reparative processes, which was manifested by the reduction of all major symptoms of the pathological process and the acceleration of the complete healing of AF. Among animals treated with the RCC-4, complete epithelization of the defect of the mucous membrane of the anal canal was first observed at 7th day of the experiment, while the first case of epithelization in animals treated with drug comparison “Proctozan” was registered at 10th day. Thus, the indicated investigated sample showed a significant advantage over the drug comparison "Proctozan" in terms of expressive therapeutic effect.

On the model of chronic anal fissure (ChAT), it was shown that the use of RCC-4 contributed to a decrease in the severity of inflammation (a 31% decrease in blood leukocyte shift index ($p < 0.05$) compared with animals of the control pathology group), purulent-necrotic complications, and mortality among experimental animals and a decrease in the phenomena of endogenous intoxication at the peak of pathology (35% reduction in Krebs index ($p < 0.05$) compared with animals of the control pathology group). It was morphologically established that under the influence of RCC-4, signs of hypertonicity of the internal anal sphincter were not detected at all, or were slightly expressed in some animals. Comparison drug ointment "Proctosan" was inferior in effectiveness to RCC-4, which to a greater extent limits the development of key mechanisms of chronicity of AT and promotes its healing.

The study of anesthetic/analgesic action of RCC-4 on models of spontaneous and induced pain response in rats showed that the investigated drug has a pronounced fast-acting anesthetic effect (latent period of 3 to 5 minutes) and lasts more than five hours. The strength, duration and rate of development of the local anesthetic effect of the RCC-4 is not different from the reference drug – a monocomponent rectal ointment with lidocaine. Thus, the obtained results allow us to conclude that the administration of diltiazem and methyluracil in the study cream did not reduce the manifestations of local anesthetic activity of lidocaine.

Safety profile data for RCC-4, including acute toxicity studies in mice, rats and rabbits; subchronic toxicity in rabbits and rats; locally irritating and sensitizing effect on

guinea pigs, indicate the absence of toxic and irritant properties. The obtained data allow us to offer the RCC-4 as a potential drug for the treatment of anal fissures and can be used as an experimental justification for the effectiveness of the study drug in proctology.

Key words: anal fissure, rectal cream, diltiazem, local anesthetic effect, lidocaine, reparative effect, methyluracil.

ПЕРЕЛІК УМОВНИХ ПОЗНАЧЕНЬ

АА – анестезувальна / анальгетична активність
АлАТ – аланінамінотрансфераза
АсАТ – аспартатамінотрансфераза
АТ – анальна тріщина
ВнАС – внутрішній анальний сфінктер
ВПСО – власна пластинка слизової оболонки
ІЗЛК – індекс зсуву лейкоцитів крові
ІК – індекс Кребса
КП – контрольна патологія
ЛІ – лейкоцитарний індекс
НПЗЗ – нестероїдні протизапальні засоби
ПО – підслизова оболонка
ПБЧ – поріг больової чутливості
ПГ – простагландини
ПП – препарат порівняння
РККС – ректальний крем комбінованого складу
РККС-4 – ректальний крем комбінованого складу тест-зразок № 4
РМЛ – ректальна мазь з лідокаїном
ТЗ – тест-зразок /зразки
ХАТ – хронічна анальна тріщина
ЦНС – центральна нервова система

Підписано до друку 06.09.2020 р. Формат 60×84/16.
Папір офсетний. Гарнітура Times New Roman. Друк цифровий.
Ум. друк. арк. 0,9. Наклад 100 пр. Зам. № б/н.
Надруковано СПД ФО Степанов В. В., м. Харків, вул. Ак. Павлова, 311
Свідоцтво про державну реєстрацію В00 № 941249 від 28.01.2003 р.